

Classification of Endometriosis: A Systematic Review

ARTICLE INFO

Article Type

Systematic Review

Authors

AboTaleb Saremi^{1,2*} , Mohammad Reza

Nateghi^{1,2} 

1- Sarem Gynecology, Obstetrics and Infertility Research Center, Sarem Women's Hospital, Iran University of Medical Sciences (IUMS), Tehran, Iran

2- Sarem Cell Research Center (SCRC), Sarem Women's Hospital, Tehran, Iran

ABSTRACT

Endometriosis is a chronic inflammatory disease in which endometrial-like tissue develops outside the uterus. The present study is a systematic review to classify the types of endometriosis. In this study, 10 classifications of endometriosis were investigated. Even though a considerable period has passed since the identification of endometriosis, a comprehensive and integrated classification has not yet been proposed. We believe that according to the findings related to gene expression, shortly, five disorders of superficial peritoneal endometriosis, cystic ovarian endometriosis (endometrioma), deep endometriosis, extra-pelvic endometriosis, and adenomyosis will be classified as five similar diseases, rather than five forms of a single disease.

Keywords: Endometriosis; Classification; Systematic Review

***Corresponding Authors:** AboTaleb Saremi; Sarem Fertility & Infertility Research Center (SAFIR), Sarem Women's Hospital, Iran University of Medical Sciences (IUMS), Tehran, Iran.

Address: Sarem Women Hospital, Basij Square, Phase 3, Ekbatan Town, Tehran, Iran. Postal code: 1396956111, Phone: +98 (21) 44670888, Fax: +98 (21) 44670432.

Received: 19 November, 2022

Accepted: 11 December, 2022

Published: 11 July 2023

Article History

Copyright© 2021, ASP Ins. This open-access article is published under the terms of the Creative Commons Attribution-Noncommercial 4.0 International License which permits Share (copy and distribute the material in any medium or format) and Adapt (remix, transform, and build upon the material) under the Attribution-Noncommercial terms.

طبقه‌بندی اندومتریوز: یک مرور ساختاریافته

ابوطالب صارمی^{۱،۲*}، محمد رضا ناطقی^{۱،۲}

^۱ مرکز تحقیقات زنان زایمان و ناباروری صارم، بیمارستان فوق تخصصی صارم، دانشگاه علوم پزشکی ایران، تهران، ایران
^۲ مرکز تحقیقات سلولی-مولکولی و سلول‌های بنیادی صارم، بیمارستان فوق تخصصی صارم تهران، ایران

چکیده

اندومتریوز یک بیماری التهابی مزمن است که در آن بافت شبه آندومتر در خارج از رحم ایجاد می‌شود. مطالعه حاضر یک مرور سیستماتیک جهت طبقه‌بندی انواع اندومتریوز است. در این مطالعه ۱۰ طبقه‌بندی اندومتریوز مورد بررسی قرار گرفتند. نتایج ما نشان داد که با وجود این که مدت زمان قابل توجهی از شناسایی اندومتریوز می‌گذرد، هنوز طبقه‌بندی جامع و یکپارچه‌ای برای آن پیشنهاد نشده است. ما بر این باوریم که با توجه به یافته‌های مربوط به بیان ژن و دلایلی که ذکر شد، در آینده‌ای نه چندان دور بیش از آن که پنج اختلال Superficial Peritoneal Endometriosis، Cystic Ovarian Endometriosis، Endometrioma، Deep Endometriosis، Extra-Pelvic Endometriosis و Adenomyosis پنج شکل یک بیماری باشند، به عنوان پنج بیماری جداگانه مشابه هم در نظر گرفته شوند.

کلید واژه‌ها: اندومتریوز؛ طبقه‌بندی؛ مرور ساختاریافته

تاریخ دریافت: ۱۴۰۱/۰۸/۲۸

تاریخ پذیرش: ۱۴۰۱/۰۹/۲۰

*نویسنده مسئول: ابوطالب صارمی؛ مرکز تحقیقات زنان، زایمان و ناباروری صارم، بیمارستان فوق تخصصی صارم، دانشگاه علوم پزشکی ایران، تهران، ایران. آدرس: تهران، شهرک اکباتان، فاز ۳، میدان بسیج، بیمارستان فوق تخصصی صارم، کد پستی: ۱۳۹۶۹۵۶۱۱۱. تلفن: ۰۲۱۴۴۶۷۰۸۸۸. فکس: ۰۲۱۴۴۶۷۰۴۳۲.

مقدمه

اندومتریوز یک بیماری التهابی مزمن است که در آن بافت شبه آندومتر در خارج از رحم ایجاد می‌شود. این بیماری در ده درصد زنان در سن باروری دیده می‌شود. بیش از نیمی از زنانی که مورد درمان ناباروری قرار می‌گیرند مبتلا به اندومتریوز هستند. علیرغم آن که بیش از ۱۵۰ سال از شناسایی این بیماری برای اولین بار توسط Carl von Rokitansky می‌گذرد، پیشرفت اندکی در زمینه پاتوفیزیولوژی، تشخیص و درمان این بیماری حاصل شده است.^۱ بیماری برحسب محل درگیر می‌تواند با علایم گوناگونی بروز کند. درد شدید در لگن مخصوصاً در دوران قاعدگی شایع‌ترین علامت اندومتریوز به شمار می‌رود. درد در هنگام رابطه جنسی و دفع ادرار، خونریزی نامنظم، تهوع، استفراغ و اختلالات خلقی نیز در این بیماران شایع است. جدای از درد، معمولاً زنان بیشترین بار و آسیب را به

دنبال احتمال بروز ناباروری تجربه می‌کنند^{۲،۳}. به طور کلی معمولاً برای تشخیص این بیماری لازم است تا بافت اندومتریوز توسط جراح رویت شود. هرچند گایدلاین ESHRE پیشنهاد کرده است که برای تشخیص برخی انواع اندومتریوز، استفاده از مدالیته‌های تصویربرداری کفایت می‌کند. نهایتاً در صورتی که نتوان با رویت ضایعه به تشخیص قطعی در مورد آن رسید بررسی میکروسکوپی توصیه می‌شود^{۴،۵}. در حال حاضر هیچ راه شناخته شده‌ای برای پیشگیری از اندومتریوز وجود ندارد. افزایش آگاهی و به دنبال آن تشخیص و مدیریت به موقع ممکن است پیشرفت طبیعی بیماری را کند یا متوقف کند. در صورت تشخیص بیماری و وجود علایم شدید یا خطرات دیگر معمولاً درمان جراحی برای بیماران انجام می‌شود. یافته‌ها در زمینه درمان‌های دارویی ناکافی است، با این وجود آنچه مسجل است این است که این داروها بیشتر برای کاهش درد و علایم مورد استفاده قرار می‌گیرند، تا درمان قطعی بیماری. هدف از درمان جراحی حذف ضایعات اندومتریوز حجیم یا در موارد پیچیده‌تر، برداشتن کامل اندام‌های لگنی است^{۶،۷}. همانطور که اشاره شد اندومتریوز معمولاً با عوارض قابل توجهی همراه است و درمان آن نیز به خودی خود بار قابل توجهی را به جامعه اعمال می‌کند. یکی از مهم‌ترین متغیرها در انتخاب درمان مناسب، تعیین دقیق نوع اندومتریوز است. مطالعه حاضر در یک مطالعه مروری ساختاریافته به بررسی انواع اندومتریوز می‌پردازد.

روش انجام

مطالعه حاضر بر اساس دستورالعمل Preferred Reporting Items for Systematic Reviews and Meta-Analyses (PRISMA) انجام شده است^۸.

استراتژی جست و جو و کربتریای شایستگی

استراتژی جست و جو بر اساس دو ریشه اصلی اندومتریوز (endometriosis) و طبقه‌بندی (classification) طراحی شد. مطالعاتی که به زبان انگلیسی به چاپ رسیده‌اند و full-text آن‌ها در دسترس است وارد آنالیز تحلیلی شدند. جستجوی جامع به طور سیستماتیک از طریق Scopus، PubMed و Web of Science (WoS) از ابتدا تا ماه می ۲۰۲۳ توسط دو محقق به طور مستقل به انجام رسید.

انتخاب مطالعه

فرآیند انتخاب مطالعه در چند مرحله از طریق نرم‌افزار مدیریت مرجع EndNote برای مدیریت مقالات به دست آمده انجام شد. ابتدا مقالات تکراری از طریق نرم‌افزار و به صورت دستی شناسایی شدند. سپس در مرحله غربالگری، عنوان و چکیده مطالعات مورد بررسی قرار گرفت. پس از آن، متون کامل با جزییات ارزیابی شدند. فرآیند انتخاب توسط دو نویسنده به طور مستقل انجام شد.

فرآیند جمع‌آوری داده‌ها و اقلام داده

دو محقق مستقل، فرم‌های استخراج داده‌ها را شامل نام نویسنده، سال انتشار، نام سیستم طبقه‌بندی، توضیح سیستم طبقه‌بندی و کاربردهای آن تکمیل کردند. محققین با همکاری و تعامل تعارضات احتمالی را حل کردند. نوع مطالعه، ویژگی‌های بالینی، یافته‌های آزمایشگاهی و نتیجه طبقه‌بندی در فرم‌ها درج شد.

نتایج


نتایج مرور نظام‌مند

در نتیجه جست و جو نظام‌مند حاضر، ۲۲۰ مقاله از پایگاه‌های داده استخراج شد. پس از حذف موارد تکراری با کمک نرم‌افزار و دستی، ۱۷۸ مقاله مورد غربالگری بر اساس کرایتریای شایستگی قرار گرفتند. نهایتاً پس از بررسی عنوان، چکیده و متن کامل مقالات ۱۰ مقاله مورد آنالیز کیفی قرار گرفتند. شبهه‌های طبقه‌بندی اندومتریوز، آن را بر اساس محل ایجاد اندومتریوز، تظاهرات تصویربرداری، ظاهر آن، سایز و میزان نفوذ آن و تاثیرات بالینی طبقه‌بندی می‌کردند. فلودیاگرام PRISMA در تصویر شماره (۱) آمده است.

به ذکر است سازمان جهانی بهداشت نیز این نوع را بسیار نادر قلمداد کرده است [۱۰].

یک رویکرد دیگر که توسط Nisolle و همکاران معرفی شده است، اندومتریوز را بر اساس ظاهر آن به سه رنگ قرمز، سیاه و سفید تقسیم می‌کند. این رنگ‌ها نمایانگر مراحل تکاملی بیماری هستند. ضایعات قرمز اولین مرحله اندومتریوز هستند. این ضایعات عروقی، بسیار پرخون و فعال هستند. ضایعات سیاه، نمایانگر مرحله دوم یعنی اندومتریوز پیشرفته هستند. در نهایت ضایعات سفید می‌شوند. اندومتریوز سفید رنگ، معمولاً نهفته هستند و علامت خاصی ندارد [۱۱].

طبقه‌بندی The revised American Fertility Society (rAFS) قدیمی‌ترین و پراستنادترین طبقه‌بندی اندومتریوز به شمار می‌رود. این طبقه‌بندی باید پس از رویت ضایعه با چشم جراح انجام شود. تصویر شماره (۲) نمونه فرم کاغذی این سیستم طبقه‌بندی اندومتریوز را نشان می‌دهد. چهار استیج اندومتریوز طبق این طبقه‌بندی شامل Mild، Moderate و Severe می‌گردد. سطحی یا عمقی بودن ضایعه، شفاف یا دنس بودن آن، محو شدن کلدوساک^۱ و سایز ضایعه در استیج آن موثر است [۱۲].



AMERICAN SOCIETY FOR REPRODUCTIVE MEDICINE
REVISED CLASSIFICATION OF ENDOMETRIOSIS

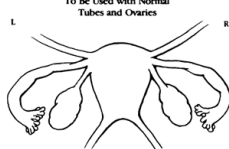
Patient's Name _____ Date _____
 Stage I (Minimal) - 1-5 Laparoscopy _____ Photography _____
 Stage II (Mild) - 6-15 Recommended Treatment _____
 Stage III (Moderate) - 16-40 Prognosis _____
 Stage IV (Severe) - >40
 Total _____

PERITONEUM	ENDOMETRIOSIS	Distance from Fallopian tube			
		<1cm	1-3cm	>3cm	
	Superficial	1	2	4	
	Deep	2	4	6	
OVARY	R Superficial	1	2	4	
	Deep	4	16	20	
L	Superficial	1	2	4	
	Deep	4	16	20	
POSTERIOR CULDESAC OBLITERATION		Partial	Complete		
		4	40		
OVARY	ADHESIONS	Enclosure			
		< 1/3	1/3-2/3	> 2/3	
		R Filmy	1	2	4
		Dense	4	8	16
L Filmy	1	2	4		
L Dense	4	8	16		
TUBE	ADHESIONS	Enclosure			
		< 1/3	1/3-2/3	> 2/3	
		R Filmy	1	2	4
		Dense	4*	8*	16
L Filmy	1	2	4		
L Dense	4*	8*	16		

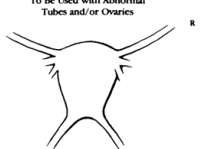
If the fimbriated end of the fallopian tube is completely enclosed, change the point assignment to 16.
 Denote appearance of superficial implant types as red (R), red, red-pink, flame-like, vesicular blots, clear vesicles, white (W), opacifications, peritoneal defects, yellow-brown, or black (B) black, hemosiderin deposits, blue). Denote percent of total described as R, %, W, %, and B, %. Total should equal 100%.

Additional Endometriosis: _____ Associated Pathology: _____

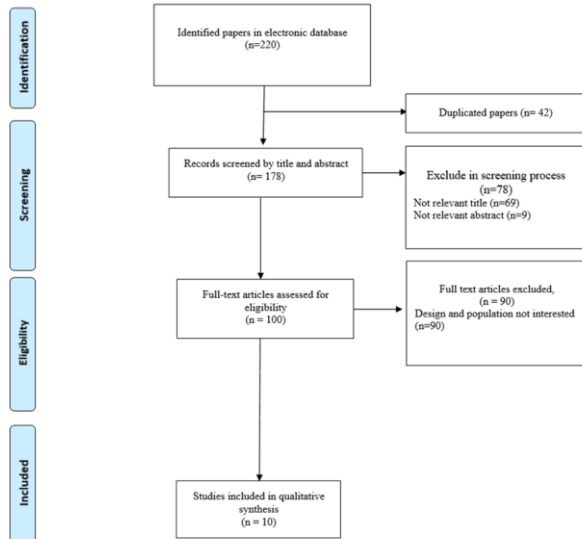
To Be Used with Normal Tubes and Ovaries



To Be Used with Abnormal Tubes and/or Ovaries



The revised American Fertility Society (rAFS) کاغذی طبقه‌بندی شماره ۲. نمونه فرم کاغذی طبقه‌بندی
 Fertility Society (rAFS)
 Cul-de-sac^۱



تصویر شماره ۱. فلودیاگرام PRISMA در انتخاب مقالات

طبقه‌بندی بر اساس ظاهر و محل درگیری

سازمان جهانی بهداشت طبقه‌بندی خود را برای اندومتریوز بر اساس محل درگیری پیشنهاد کرده است. این سازمان چهار نوع Superficial Cystic Ovarian Endometriosis, Peritoneal Endometriosis, Extra-Pelvic Endometrioma, و Deep Endometriosis (Endometrioma) را در طبقه‌بندی خود پیشنهاد کردند [۹]. این طبقه‌بندی بسیار مشابه مطالعه Imperiale و همکاران است. مطالعه آن‌ها اندومتریوز خارج از حفره لگن را جز انواع اصلی اندومتریوز نمی‌داند. لازم

شاخص ده نمره‌ای که در آن ده به معنی پروگنوز خوب و صفر به معنی بدترین پروگنوز است، ایجاد می‌گردد^[۱۴].

در سال ۲۰۰۷، American Association of Gynecological Laparoscopists (AAGL) پروژه‌ای را برای ایجاد طبقه‌بندی جدید اندومتریوز آغاز کرد. از سی پزشک متخصص زنان خواسته شد تا بر اساس اهمیت هر محل درگیری امتیازهایی از ۰ تا ۱۰ را برای بیمار تعیین کنند. این سیستم حاوی تمام اطلاعات اولیه‌ای بود که تصور می‌شد در کمی^۲ کردن میزان بیماری در یک بیمار مهم است. علاوه بر این، مشکلات جراحی در چهار سطح طبقه‌بندی شدند:

- سطح ۱: برداشتن یا خشک شدن ایمپلنت‌های سطحی و چسبندگی‌های نازک ساده بدون عروق.
- سطح ۲: برداشتن اندومتریوم تخمدان یا آپاندکتومی؛ اندومتریوز عمیقی که واژن، مثانه، روده یا حالب را درگیر نمی‌کند یا چسبندگی متراکم که روده یا حالب را درگیر نکرده باشد.
- سطح ۳: چسبندگی متراکم که روده یا حالب را درگیر کند. جراحی مثانه که نیاز به بخیه دارد. حالب ادراری؛ جراحی روده بدون برداشتن (تراشیدن).
- سطح ۴: برداشتن روده با آناستوموز آن. کاشت مجدد حالب یا آناستوموز آن.

در سال ۲۰۱۲، AAGL برای اعتبارسنجی سیستم امتیازدهی خود، نمرات مقیاس آنالوگ بصری (VAS) مرتبط با درد و سابقه ناباروری از بیماران قبل از جراحی جمع‌آوری کرد. با این حال، طبقه‌بندی AAGL هنوز به طور کامل تایید و منتشر نشده است، اگرچه بیش از ۱۰ سال از اولین پیشنهاد طبقه‌بندی می‌گذرد. بررسی و بحث بیشتر در مورد طبقه‌بندی AAGL مورد نیاز است^[۱۵].

طبقه‌بندی بر اساس تصویر برداری

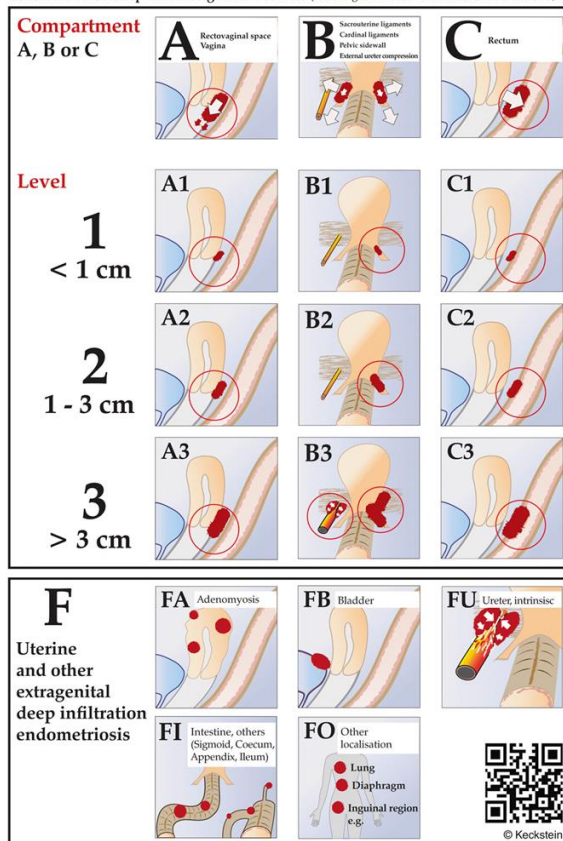
استفاده از سونوگرافی یکی از مرسوم‌ترین روش‌های بررسی مسایل آناتومیک در زنان مبتلا به ناباروری و سقط مکرر است. از این رو محققین برای تخمین شدت اندومتریوز پیش جراحی سیستم امتیازدهی Preoperative Ultrasound-Based Endometriosis Staging System (UBESS) را معرفی کردند. این روش با دقت قابل قبولی شدت اندومتریوز را با کمک بررسی سونوگرافی ترنس‌واژینال تخمین می‌زند. از این رو جراح می‌تواند پیش از انجام جراحی میزان پیچیدگی عمل را تخمین بزند. UBESS به عنوان یک جز به برخی سیستم‌های طبقه‌بندی دیگر اضافه شد^[۱۶]. یکی از کاربردهای طبقه‌بندی بر اساس کلیشه‌های تصویر برداری، تعیین میزان درگیری رکتوسیگموئید در اندومتریوز است. درگیری رکتوسیگموئید در یک سوم بیمارانی که Deep Infiltrating Endometriosis دارند دیده می‌شود. محققین سیستم امتیازدهی ENDORECT را بر اساس چهار مورد ساده

Quantitative^۲

چند سال بعد از معرفی rAFS، ENZIAN به عنوان یک جز کمکی به آن اضافه گردید (تصویر ۳). این طبقه‌بندی برای اندومتریوز با انفیلتراسیون عمقی از یک بخش کمپارتمنت (شامل حروف ABC) و یک بخش عددی استفاده می‌کند. بخش کمپارتمنت از درگیری فضای ترروواژینال که گرید A نامیده می‌شود تا درگیری رکتوم که گرید C نامیده می‌شود، متغیر است. بخش عددی نیز بر اساس سایز ضایعه تعیین می‌گردد^[۱۳].

ENZIAN 2012

Classification of Deep Infiltrating Endometriosis (according to the Endometriosis Research Foundation, SEF)



تصویر شماره ۳. طبقه‌بندی ENZIAN

طبقه‌بندی بر اساس اختلالات عملکردی ناشی از اندومتریوز

طبقه‌بندی Endometriosis Fertility Index نیز در مواردی که مراجعه کننده به دنبال بارداری است توصیه می‌شود. برای بارداری، عملکرد صحیح لوله فالوپ، فیمبریا و تخمدان مورد نیاز است. نمرات عملکردی نیز توسط جراح تعیین می‌شود و از صفر تا ۴ امتیاز متغیر است. در صورتی که اختلال عملکردی شدید وجود داشته باشد بیمار صفر امتیاز دریافت می‌کند. امتیاز چهار به این معناست که بیمار نرمال است. در نهایت با تجمیع برخی امتیازهای دیگر، نظیر امتیازهای حاصل از جراحی، یک

مشابهی در صورت درگیری عمقی معمولاً درگیری سطح پریتونن به طور همزمان دیده نمی‌شود [۲۱].

از طرف دیگر، به نظر می‌رسد با وجود این که دسته‌بندی‌های اشاره شده، انواع شایع اندومتریوز را پوشش می‌دهند، برخی از انواع اندومتریوز نظیر درگیری رحم و مناطق دور دست که اتفاقاً بار و آسیب قابل توجهی را به بیماران تحمیل می‌کنند، مغفول مانده‌اند. اندومتریوز خارج لگنی به وجود بافت شبه آندومتر در خارج از ناحیه لگن اشاره دارد. در حالی که اندومتریوز عمدتاً اندام‌های لگنی مانند تخمدان‌ها، لوله‌های فالوپ و صفاق را تحت تأثیر قرار می‌دهد، اندومتریوز خارج لگنی می‌تواند در مکان‌های مختلفی در سراسر بدن ظاهر شود. شایع‌ترین محل‌های درگیر شامل دستگاه گوارش، سیستم ادراری، سیستم تنفسی و اسکارهای جراحی است. مکانیسم‌های دقیق ایجاد اندومتریوز خارج لگنی به طور کامل شناخته نشده است، اما چندین تئوری از جمله قاعدگی رتروگرا، انتشار لنفاوی یا عروقی، متابلازی و عوامل یاتروژنیک ارائه شده است. تظاهرات بالینی اندومتریوز خارج لگنی بسته به محل ضایعات می‌تواند، متفاوت باشد و ممکن است شامل علایمی مانند شکایات گوارشی، اختلال عملکرد ادرار، مشکلات تنفسی و درد باشد. تشخیص اندومتریوز خارج لگنی می‌تواند چالش برانگیز باشد و اغلب به یک رویکرد چند رشته‌ای و ادغام ارزیابی بالینی، مطالعات تصویربرداری و تایید هیستوپاتولوژیک نیاز دارد. گزینه‌های درمانی ممکن است شامل ترکیبی از مدیریت مدیکال، جراحی یا همکاری‌های چند رشته‌ای باشد که متناسب با علائم و تمایلات باروری هر بیمار مورد استفاده قرار می‌گیرند [۲۲-۲۴].

همانطور که اشاره شد معمولاً اندومتریوز اختلالی است که در آن بافت مشابه آندومتر در خارج از رحم ایجاد می‌گردد. این در حالی است که در آدنومیوز، آندومتر رحم به سمت دیواره عضلانی رحم رشد می‌کند. از نظر تاریخی، آدنومیوز و اندومتریوز موجودیت‌های جداگانه‌ای در نظر گرفته می‌شوند. با این حال، مطالعات اخیر ارتباط احتمالی بین این دو شرایط را پیشنهاد کرده‌اند. در ادامه شواهدی را بررسی می‌کنیم که از این مفهوم حمایت می‌کند که، آدنومیوز نوعی اندومتریوز است [۲۵]. . اولاً باید اشاره کرد که هم در آدنومیوز^۵ و هم در اندومتریوز، رشد غیر طبیعی بافت آندومتر در خارج از محل معمول آن مشاهده می‌گردد. تحقیقات نشان داده است که هر دو بیماری دارای فاکتورهای ژنتیکی، هورمونی و ایمونولوژیکی مشابهی هستند که نشان دهنده یک پاتوژنز اساسی مشترک است. وجود غدد آندومتر و استروما در داخل میومتر در آدنومیوز، بیشتر از این تفکر حمایت می‌کند که آدنومیوز یک نوع اندومتریوز است [۲۶].

Adenomyosis^۵

قبل از عمل ایجاد کردند. این موارد شامل لمس یک ندول خلفی در معاینه دیجیتال، نمره 3 UBESS در TVUS، انفیلتراسیون رکتوسیگموئید در MRI، و وجود خون در مدفوع در دوران قاعدگی می‌باشد [۱۷].

بحث

مطالعه حاضر به توضیح ده روش متفاوت طبقه‌بندی اندومتریوز پرداخته است. این شیوه‌های طبقه‌بندی اقدام به دسته‌بندی حالاتی کرده‌اند که بافت آندومتر در جایگاهی به جز مکان اصلی قرارگیری خود، جا گرفته باشد. بر اساس تعداد قابل توجهی از مطالعات، انواع آناتومیکی مختلف اندومتریوز ممکن است بیان ژن متفاوتی را نشان دهند. در فرایند بیان ژن اطلاعات رمزگذاری شده در ژن‌ها برای تولید محصولات کاربردی مانند پروتئین‌ها که عملکردهای بیولوژیکی مختلفی را در سلول‌ها انجام می‌دهند، استفاده می‌شوند. آن چه مسلم است این است که بسته به تغییرات در بیان ژن، اندومتریوز می‌تواند توسعه یابد، پیشرفت کند و به درمان پاسخ متفاوتی بدهد. الگوهای بیان ژن در انواع آناتومیکی مختلف اندومتریوز توسط محققان با استفاده از تکنیک‌های مختلفی مانند آنالیز ریزآرایه^۳ و تعیین توالی RNA⁴ مورد مطالعه قرار گرفته است. این مطالعات تفاوت‌های بالقوه را در پروفایل‌های بیان ژن اشکال مختلف بیماری، از جمله اندومتریوز نفوذی عمیق، اندومتریوم‌های تخمدان (اندومتریوما) و اندومتریوز صفاقی سطحی نشان داده‌اند. ژن‌های بیان شده متفاوت در انواع آناتومیکی خاص اندومتریوز ممکن است جزییاتی را در مورد مکانیسم‌های مولکولی زیربنایی نشان دهند و اهداف درمانی بالقوه را پیشنهاد کنند. به عنوان مثال، چندین ژن کشف شده است که در ضایعات اندومتریوز بی‌نظم هستند. این ژن‌ها در التهاب، مسیرهای سیگنال‌دهی هورمونی، رگ‌زایی و بازسازی بافت نقش دارند [۱۸]. بررسی الگوهای بیان ژن اندومتریوز نیز به دسته‌بندی و زیرگروه‌بندی این بیماری کمک کرده است. زیرگروه‌های مولکولی اندومتریوز از طریق آنالیزهای یکپارچه که داده‌های بیان ژن را با ویژگی‌های بالینی و پاتولوژیک ترکیب می‌کند، شناسایی شده‌اند. این زیرگروه‌های مولکولی ممکن است بر پیش‌آگهی و انتخاب درمان تأثیر بگذارند [۱۹]. به عنوان مثال-Gueuvoghlianian و Silva و همکاران در یک مطالعه نشان دادند که مارکرهای GITR، CD45RO و TNFR2، HLA-DR، ICOS CTLA-4، CD45RA سلول‌های T تنظیمی در موارد درگیری عمقی به طور معنی‌داری بیشتر بیان می‌شوند [۲۰]. از طرف دیگر مطالعات نشان داده‌اند که FOXO1A، MIG6 و CYP26A1 در مواردی که پریتونن سطحی درگیر باشد، بیشتر دیده می‌شوند. در نتیجه دور از ذهن نیست که هر یک از انواع اندومتریوز رفتارهای بسیار متفاوتی از خود نشان می‌دهند. به عنوان مثال اندومتریوز سطحی، معمولاً تنها سطح پریتونن را درگیر می‌کند و درگیری همزمان عمقی در مثانه یا رکتوم در این نوع بسیار نادر است. به طور

Microarray Analysis^۳
RNA Sequencing^۴

منابع

1. Borghese B, Santulli P, Marcellin L, Chapron C. Definition, description, clinicopathological features, pathogenesis and natural history of endometriosis: CNGOF-HAS Endometriosis Guidelines. *Gynecologie, Obstetrique, Fertilité & Senologie*. 2018;46(3):156-167
2. Morotti M, Vincent K, Becker CM. Mechanisms of pain in endometriosis. *European Journal of Obstetrics & Gynecology and Reproductive Biology*. 2017;209:8-13.
3. Matorras R, Rodríguez F, Pijoan JI, Soto E, Pérez C, Ramón O, et al. Are there any clinical signs and symptoms that are related to endometriosis in infertile women? *American journal of obstetrics and gynecology*. 1996;174(2):620-3
4. Martire FG, Lazzeri L, Conway F, Siciliano T, Pietropolli A, Piccione E, et al. Adolescence and endometriosis: symptoms, ultrasound signs and early diagnosis. *Fertility and sterility*. 2020;114(5):1049-57.
5. Becker CM, Bokor A, Heikinheimo O, Horne A, Jansen F, Kiesel L, et al. ESHRE guideline: endometriosis. *Human reproduction open*. 2022;2022(2):hoac009.
6. Olive DL, Pritts EA. Treatment of endometriosis. *New England Journal of Medicine*. 2001;345(4):266-75.
7. Vercellini P, Viganò P, Somigliana E, Fedele L. Endometriosis: pathogenesis and treatment. *Nature Reviews Endocrinology*. 2014;10(5):261-75.
8. Mardi P, Esmaeili M, Irvani P, Abdar ME, Pourrostami K, Qorbani M. Characteristics of children With Kawasaki disease-like signs in COVID-19 pandemic: a systematic review. *Frontiers in pediatrics*. 2021;9:625377.
9. International Working Group of AAGL E, ESHRE, WES, Tomassetti C, Johnson NP, Petrozza J, Abrao MS, et al. An international terminology for endometriosis, 2021. *Human Reproduction Open*. 2021;2021(4):hoab029.
10. Imperiale L, Nisolle M, Noël J-C, Fastrez M. Three Types of Endometriosis: Pathogenesis, Diagnosis and Treatment. State of the Art. *Journal of Clinical Medicine*. 2023;12(3):994.
11. Nisolle M, Donnez J. Peritoneal endometriosis, ovarian endometriosis, and adenomyotic nodules of the rectovaginal septum are three different entities. *Fertility and sterility*. 1997;68(4):585-96.
12. Rock JA, Group ZES. The revised American Fertility Society classification of endometriosis: reproducibility of scoring. *Fertility and sterility*. 1995;63(5):1108-10.

همچنین باید در نظر داشت که آدنومیوز و اندومتریوز، همپوشانی بالینی قابل توجهی با یکدیگر دارند. این دو بیماری اغلب همزمان در بیماران ظاهر می‌کنند. همچنین زنان مبتلا به آدنومیوز اغلب علایمی نظیر درد لگن، دیسمنوره و خونریزی شدید قاعدگی را تجربه می‌کنند. که این علایم مشابه آن چیزی است که در اندومتریوز دیده می‌شود. شباهت در تظاهرات بالینی نشان دهنده یک پاتوژنز مشابه بین این دو بیماری است [۲۷]. به لحاظ تصویربرداری و یافته‌های بافت‌شناسی تشابهات قابل توجهی میان آدنومیوز و اندومتریوز وجود دارد. روش‌های تصویربرداری شباهت‌هایی را در ظاهر و توزیع ضایعات در هر دو وضعیت نشان می‌دهند. این تظاهرات همسو با مطالعاتی است که ادعا می‌کنند آدنومیوز نوعی اندومتریوز است. بررسی‌های بافت‌شناسی نیز نشان می‌دهند که غدد آندومتر و استروما، هم در آدنومیوز و هم در اندومتریوز به شکل مشابهی وجود دارند [۲۹،۳۸]. نهایتاً، این دو اختلال از نظر پاسخ به درمان نیز تشابهاتی با یکدیگر دارند. به بیان دیگر آدنومیوز به مداخلات پزشکی و جراحی که معمولاً برای اندومتریوز استفاده می‌شود، پاسخ قابل قبولی می‌دهد. درمان‌های هورمونی، مانند آگونیست‌های هورمون آزادکننده گنادوتروپین (GnRH) و داروهای ضدبارداری‌های خوراکی، هم در مدیریت آدنومیوز و هم در مدیریت اندومتریوز مؤثر هستند. به طور مشابهی، روش‌های جراحی مانند لاپاراسکوپی و هیسترکتومی برای درمان هر دو بیماری استفاده می‌شوند [۳۱،۳۰].

نتیجه گیری

آن چه مطالعه حاضر پس از مرور منظم ده مقاله در زمینه طبقه‌بندی اندومتریوز نشان داد، این است که با وجود این که مدت زمان قابل توجهی از شناسایی اندومتریوز می‌گذرد، هنوز طبقه‌بندی جامع و یکپارچه‌ای پیشنهاد نشده است. ما بر این باوریم که با توجه به یافته‌های مربوط به بیان ژن و دلایلی که ذکر شد در آینده‌ای نه چندان دور، بیش از آن که پنج اختلال Cystic, Superficial Peritoneal Endometriosis, Deep Ovarian Endometriosis (Endometrioma), Adenomyosis و Extra-Pelvic Endometriosis، Endometriosis پنج شکل یک بیماری باشند، به عنوان پنج بیماری جداگانه مشابه هم در نظر گرفته شوند.

تأییدیه اخلاقی

این مطالعه مرور ساختاریافته، ملاحظات اخلاقی در بر ندارد.

تعارض در منافع

هیچ گونه تعارض منافی وجود ندارد.

منابع مالی

حمایت مالی این مطالعه توسط مرکز تحقیقات زنان زایمان و ناباروری صارم، بیمارستان فوق تخصصی صارم، دانشگاه علوم پزشکی ایران، تهران، ایران انجام شده است.

22. Matalliotakis M, Goulielmos GN, Kalogiannidis I, Koumantakis G, Matalliotakis I, Arici A. Extra pelvic endometriosis: retrospective analysis on 200 cases in two different countries. *European Journal of Obstetrics & Gynecology and Reproductive Biology*. 2017;217:34-7.
23. Kurushi E, Alimehmeti M, Cekodhima G, Tahiraj M. A case report of extra pelvic multilocular endometriosis. *Int J of Science and Research*. 2017;6:1251-55.
24. Ortenzi M, Ghiselli R, Trombettoni MMC, Cardinali L, Guerrieri M. Transanal endoscopic microsurgery as optimal option in treatment of rare rectal lesions: a single centre experience. *World Journal of Gastrointestinal Endoscopy*. 2016;8(17):623.
25. Leyendecker G, Wildt L, Mall G. The pathophysiology of endometriosis and adenomyosis: tissue injury and repair. *Archives of gynecology and obstetrics*. 2009;280:529-38.
26. Guo S-W. The pathogenesis of adenomyosis vis-à-vis endometriosis. *Journal of Clinical Medicine*. 2020;9(2):485.
27. Benagiano G, Brosens I, Habiba M. Structural and molecular features of the endomyometrium in endometriosis and adenomyosis. *Human reproduction update*. 2014;20(3):386-402.
28. Chapron C, Tosti C, Marcellin L, Bourdon M, Lafay-Pillet M-C, Millischer A-E, et al. Relationship between the magnetic resonance imaging appearance of adenomyosis and endometriosis phenotypes. *Human reproduction*. 2017;32(7):1393-401.
29. Koninckx PR, Martin DC. Deep endometriosis: a consequence of infiltration or retraction or possibly adenomyosis externa? *Fertility and sterility*. 1992;58(5):924-8.
30. Garcia L, Isaacson K. Adenomyosis: review of the literature. *Journal of minimally invasive gynecology*. 2011;18(4):428-37.
31. Fedele L, Bianchi S, Frontino G. Hormonal treatments for adenomyosis. *Best practice & research Clinical obstetrics & gynaecology*. 2008;22(2):333-9.
13. Haas D, Chvatal R, Habelsberger A, Wurm P, Schimetta W, Oppelt P. Comparison of revised American Fertility Society and ENZIAN staging: a critical evaluation of classifications of endometriosis on the basis of our patient population. *Fertility and sterility*. 2011;95(5):1574-8.
14. Adamson GD, Pasta DJ. Endometriosis fertility index: the new, validated endometriosis staging system. *Fertility and sterility*. 2010;94(5):1609-15.
15. Abrao MS, Andres MP, Miller CE, Gingold JA, Rius M, Neto JS, et al. AAGL 2021 endometriosis classification: an anatomy-based surgical complexity score. *Journal of minimally invasive gynecology*. 2021;28(11):1941-50. e1.
16. Menakaya U, Reid S, Lu C, Bassem G, Infante F, Condous G. Performance of ultrasound-based endometriosis staging system (UBESS) for predicting level of complexity of laparoscopic surgery for endometriosis. *Ultrasound in obstetrics & gynecology*. 2016;48(6):786-95.
17. Chattot C, Huchon C, Paternostre A, Du Cheyron J, Chouillard E, Fauconnier A. ENDORECT: a preoperative score to accurately predict rectosigmoid involvement in patients with endometriosis. *Human reproduction open*. 2019;2019(2):hoz007
18. Izawa M, Taniguchi F, Terakawa N, Harada T. Epigenetic aberration of gene expression in endometriosis. *Frontiers in Bioscience-Elite*. 2013;5(3):900-10.
19. Eyster KM, Boles AL, Brannian JD, Hansen KA. DNA microarray analysis of gene expression markers of endometriosis. *Fertility and sterility*. 2002;77(1):38-42.
20. Gueuvoghlian-Silva BY, Bellelis P, Barbeiro DF, Hernandez C, Podgaec S. Treg and NK cells related cytokines are associated with deep rectosigmoid endometriosis and clinical symptoms related to the disease. *Journal of reproductive immunology*. 2018;126:32-8.
21. Pavone ME, Dyson M, Reirstad S, Pearson E, Ishikawa H, Cheng YH, et al. Endometriosis expresses a molecular pattern consistent with decreased retinoid uptake, metabolism and action. *Human Reproduction*. 2011;26(8):2157-64.